慈恵医大誌 2010；125：169-73.

【症例報告】

酩酊時外傷後，挫創内に異物が残存した１例

中　原　麻　理[1]　　二ノ宮　邦　稔[2]　　増　澤　源　造[3]

[1]東京慈恵会医科大学附属病院形成外科
[2]東京慈恵会医科大学附属第三病院形成外科
[3]東京厚生年金病院形成外科

（受付　平成22年6月12日）

A CASE OF RESIDUAL FOREIGN BODY IN THE HAND OF A DRUNKEN PATIENT

Mari NAKAHARA[1], Kunitoshi NINOMIYA[2], Genzo MASUZAWA[3]

[1]Department of Plastic and Reconstructive Surgery, The Jikei University Hospital
[2]Department of Plastic and Reconstructive Surgery, The Jikei University Daisan Hospital
[3]Department of Plastic and Reconstructive Surgery, Tokyo Koseinenkin Hospital

A foreign body in the hand is a common outpatient injury. Sometimes, however, detecting a foreign body and determining its location can be difficult. We report a case in which an interview and medical examination of the patient were impossible and a foreign body was not visible on X-ray films. The foreign body remained in the patient's palm and was not removed until 1 month later. At initial examination, the patient had a contused 15-mm-long wound of the right palm but was too drunk to answer our questions. When the wound became infected 1 month later, we performed surgery and removed a 5 x 60-mm branch of wood from deep inside the palm. We believe that ultrasonography, which is able to detect objects of wood, glass, or metal, should have been performed at the initial examination. This case suggests that ultrasonography is useful and necessary for investigation of foreign bodies in selected cases.

(Tokyo Jikeikai Medical Journal 2010;125:169-73)

Key words: foreign body, trauma, ultrasonography

I．は　じ　め　に

外傷患者の診察時，創内に異物が迷入している症例は珍しくなく，治療に難渋する症例もみられる．その際に異物を同定する手がかりとなるものは，受傷機転，創の肉眼的所見，神経学的所見，単純Ｘ線像などである．今回われわれは，酩酊のため問診が難しく，受傷機転が不明の患者において，診察時に創内の異物の存在を診断し得なかった症例を経験した．反省と，形成外科領域では報告の少ない超音波検査の有用性をふまえ，若干の文献的考察を加えて報告する．

II．症　　例

患者：50歳，男性

現病歴：早朝に酩酊状態で路上に横たわっていたところを通行人に発見され，東京慈恵会医科大学附属病院へ搬送された．急患室にて当直医が対応し，一旦帰宅となる．その数時間後に，当直医の指示をうけて患者は形成外科（当科）外来を受診した．当科初診時，患者は依然として酩酊状態にあり，診察は困難であった．受傷機転などについて問診を行っても，道端の木の柵で手を切ったと応えるのみであった．

既往歴：特記事項なし

家族歴：特記事項なし

身体所見：右手掌中央部に径1.5cmの皮膚全層に及ぶ挫創がみられ，出血はなかった．知覚および運動障害は，意思の疎通が困難であり確認できなかった．観察する限り手指の自動的な可動域制限はなく，異物も認めなかった．
画像所見：単純X線像上，特記すべき異常は認めなかった（Fig. 1）．
治療経過：エピレナミンを含む1％塩酸リドカイン（キシロカイン®）で局所麻酔後に創を流水洗浄し，鑷子などで皮下の損傷を可及的に調べたが，とくに異常は認めずに閉創した．セフジニル（セフゾン®）300 mg/day，ロキソプロフェンナトリウム（ロキソニン®）180 mg/day，テプレノン（セルベックス®）150 mg/dayを3日分処方し帰宅させた．受傷3日後当科再診時，右手掌から右前腕屈側にかけての発赤，腫脹，熱感，疼痛などの症状を認めた．感染を疑い創部を抜糸すると，黄白色粘調の膿が流出した（Fig. 2）．血液生化学検査では，WBC15000 / ul（neutron 80.2％），CRP17.08 / ulと炎症反応を強く認めたため，即日入院とし，創部洗浄およびセフトリアキソンナトリウム（ロセフィン®）2 g/day投与を開始した．膿の培養結果では，Enterobacter Cloacaeが検出された．

入院後，症状および検査値は徐々に改善し，抗生剤投与は7日間で終了とした．受傷10日後より，右中環指に軽度の知覚過敏を訴えはじめた．創部は上皮化が進んでおり，炎症後の軟部組織癒着による神経障害を疑い，腱癒着防止も兼ねて，理学療法士が付き添い指の自動屈伸によるハンドセラピーを毎日30分間行った．受傷16日後に再び手掌中央部から排膿を認めたため，初回培養菌種に有効と判定されたフルモキセフナトリウム（フルマリン®）2 g/dayの投与と創部洗浄を開始した．しかし症状は改善せず，中環指の運動時痛が強まり可動域は低下し，知覚も中環指掌側で軽度低下を示した．今回の膿の培養検査結果から，

Fig. 1. X ray on the first day. No obvious foreign body is detected.

Fig. 2. 3 days after injury. Pus discharges from the scar.

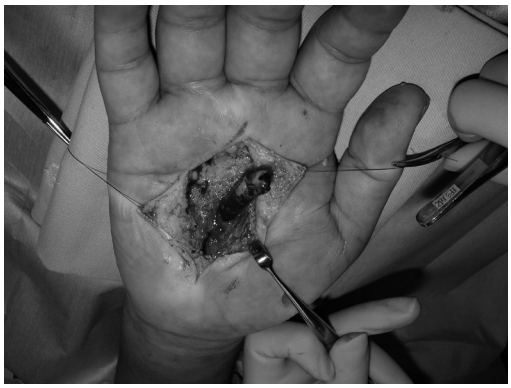
Fig. 3. A branch was recognized under the palmar aponeurosis from extended scar.

Fig. 4. The extirpated branch. 6×50mm.

前述の菌に加えClostridium Speciesも検出されたため，これ以上の保存的加療は困難と判断し，受傷30日後に伝達麻酔下にてデブリードマンを施行した．

手術所見：圧痛と熱感を認める右手掌部中央に，黄白色の膿と肉芽を伴う創を認めた．正中神経と屈筋腱を剥離するため，創を上下へzig-zagに延長し皮弁を翻転し手掌腱膜を切開した．正中神経と屈筋腱の間に木片の断端を認め（Fig. 3），摘出したところ6×50mmの木の枝であった（Fig. 4）．洗浄後創部を観察すると，中環指に向かう総掌側指神経間から中環指の屈筋腱間へ向けて，異物が貫通していたことが分かった（Fig. 5）．神経，腱ともに，損傷は認めなかった．

Ⅲ．術　後　経　過

術後経過は良好であり，ドレーンは3日で抜去，感受性試験結果に従いイミペネム（チエナム®）1g/dayを5日間投与した．術後7日からハンドセラピーを開始し，以降は外来通院となった．術後1カ月の時点で，右手指のROM（関節可動域）は，伸展は正常範囲，屈曲は示指～小指までMPj（中手指節関節）が60度，PIPj（近位指節間関節）が95度，DIPj（遠位指節間関節）は示指～環指で自動屈曲ができない状態であった．さらにハンドセラピーを行い，術後4ヵ月で伸展，屈曲ともほぼ正常範囲となり（Fig. 6），知覚は中環指の末節部掌側に軽度の知覚過敏を残すのみとなった．

Fig. 5. The branch lied under the flexors through the divergence of median nerve (yellow cord).

Ⅳ．考　　察

1982年にAndersonら[1]は，自院の過去5年間の手掌異物患者200例に対する後向き調査を行った結果，異物の37.5％が初診時に見落とされており，異物発見までの平均期間は7ヵ月であったと報告した．

今回初診時に異物を見落とした背景として，4つの要素が考えられた．第1に，酩酊状態で問診が困難な中，患者は手を柵で切ったと言い，実際に創は1.5㎝と小さかったため，おそらく柵でひっかくように受傷したのだろうと推測してしまったこと．第2に，救患室の初診医からの引き継ぎで異物は無いと報告されたこと．第3に，異物断端が創縁から約2㎝の深部に入っていたため，創部からの観察では異物を確認できなかったこと．第4に，単純X線像を見た際明らかな異物を認めなかったことである．そのため，異物を疑うことなく，洗浄と縫合で処置を終え帰宅させてしまった．

第1の点に関しては，問診が難しい状況は酩酊者に限らず，他の意識障害や，意思疎通の困難な幼児や高齢者でも起こり得る．これらの場合，問診だけに頼らず，画像所見や採血結果など客観的なデータを収集し，総合的に判断することを心がけるべきである．

第2の点に関しては，日常の診察において前医が存在する場合は頻繁にある．どのような情報を受けたとしても，その後の診療責任は自身に問われるため，情報の真偽，過不足を含め，再度自ら検討しなおす姿勢が必要である．

第3の点に関し，初回外来時にどこまで創を延長し損傷をチェックするかは，問診，知覚・運動異常などの臨床所見をもとに判断する事が多い．今回の症例のように，初診時に延長切開を行うことが困難な場合も多いが，経過中に局所の発赤，腫脹，熱感，排膿など感染所見を呈し，抗生剤治療が奏功しない場合，速やかに検索に踏み切るべ

きである．

第4の点に関し，単純X線像は骨や金属など，X線透過性の低い物質の検索では非常に有用であるが，木片やガラスなどX線透過性の高い物質は描出が困難である[2]．Andersonら[1]によると，手掌異物200例において，異物は木片36％，ガラス23％，金属20％，針7％であった．Goodingらは，このように異物症例には単純X線像で確認できないものが多く，単純X線像のみでは異物の有無を判定するのに不十分であると指摘している[3]．

自験例のように，問診が困難で前医の情報は誤っており，かつ単純X線像での診断も困難な症例では，異物を見落とさないために超音波検査が有用である[3]．

超音波検査機器は現在多くの病院に設置されており，侵襲が低く簡便，かつリアルタイムに結果が見られる．超音波の媒体ごとの伝播速度の差や到達する距離の違いを可視化するため，軟部組織に混入した異物を描出することに優れている．木片やガラス，プラスチックなどは，X線透過性の高低を問わずすべて高エコーを呈し，存在の有無の判定だけでなく，異物の刺さっている方向や深度の測定も可能であるため[4]，摘出の際にも非常に有用である．異物が数ミリ程度の場合でも，異物周辺には炎症による浮腫や，膿瘍形成による低エコー域が出現し，異物が示唆される．また，異物により超音波が反射されたため，異物後方に高エコー域が出現するコメットサインや，異物を超音波が通過しなかったため，異物後方でエコー消失が起こる音響陰影効果でも，異物の存在が推定される[5][6]．Faillaらは1995年に，超音波を用い，*in vivo*で径0.5mmの木片の位置を正確に特定できたと報告している[7]．

一方，超音波検査で偽陰性となるケースも指摘されている．外傷の急性期や開放創において，異物周辺に空気が存在し描出を阻害するケースであり[8]，このような症例では，CTやMRIなどを併用した，より注意深い検索が求められる．

V．ま　と　め

酩酊時外傷後，挫創内に異物が残存した1例を経験した．異物の存在が，問診，視診，触診，単純X線像のいずれにおいても示唆されなかったため，感染を繰り返し，悪化するまで摘出に至らなかった．このような異物の見落としを防ぐため，外傷患者の異物検索における有用な手段として，超音波検査を念頭に置く必要がある．

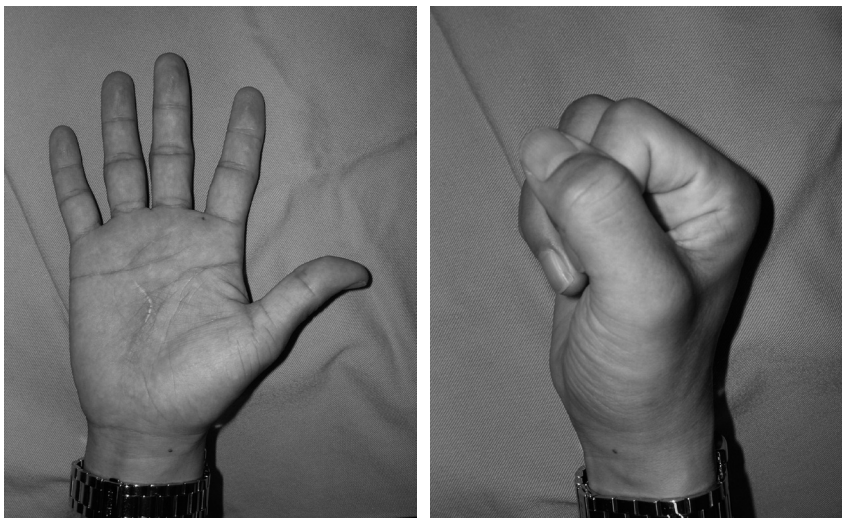

Fig. 6. 4 months after operation. ROM was almost full.

稿を終えるにあたり，ご校閲ご指導いただきました東京慈恵会医科大学形成外科学講座内田満教授に深謝致します．

文　　献

1) Anderson MA, Newmeyer WL 3rd, Kilgore ES Jr. Diagnosis and treatment of retained foreign bodies in the hand. Am J Surg 1982; 144: 63-7.
2) Russell RC, William DA, Sullivan JW, Suchy H, Springfield 3rd, Suliman O, et al. Detection of foreign bodies in the hand. J Hand Surg Am 1991; 16: 2-11.
3) Gooding GA, Hardiman T, Sumers M, Stess R, Graf P, Grunfeld C. Sonography of the hand and foot in foreign body detection. J Ultrasound Med 1987; 6: 442-7.
4) Little CM, Parker MG, Callowich MC, Sartori JC. The Ultrasonic detection of soft tissue foreign bodies. Invest Radiol 1986; 21: 275-7.
5) 中島浩志,別府諸兄. 手の外科における超音波検査の有用性. MB Orthop 2006; 19: 25-33.
6) Banerjee B,Das RK: Sonographic detection of foreign bodies of extremities. Br J Radiol 1991; 64: 107-112.
7) Failla JM, van Holsbeeck M, Vanderschueren G. Detection of a 0.5mm-thick thorn using ultrasound. J Hand Surg Am 1995; 20: 456-7.
8) Bianchi S. Martinoli C. Ultrasound of the musculoskeletal system. Berlin: Springer;2007.p.532.