

【症例報告】

## 人工心肺使用下に感染ペースメーカーシステム全摘出を施行した1例

長堀隆一 橋本和弘 儀武路雄  
長沼宏邦 川田典靖 篠原玄  
阿部貴行 配島功成

東京慈恵会医科大学心臓外科学講座

(受付 平成20年11月15日)

### COMPLETE REMOVAL OF A CONTAMINATED INFECTED PACEMAKER SYSTEM UNDER CARDIOPULMONARY BYPASS

Ryuichi NAGAHORI, Kazuhiro HASHIMOTO, Michio YOSHITAKE,  
Hirokuni NAGANUMA, Noriyasu KAWADA, Gen SHINOHARA,  
Takayuki ABE, and Norimasa HAIJIMA

*Department of Cardiovascular Surgery, The Jikei University School of Medicine*

A 71-year-old man required tricuspid valvuloplasty when an infected pacemaker lead was removed because of septicemia or bacteremia. The septicemia was caused by methicillin-resistant *Staphylococcus epidermidis*. The pacemaker endocardial lead and generator were removed under cardiopulmonary bypass. Because the lead was strongly adherent to the tricuspid leaflet, we partially resected the posterior leaflet. To eliminate any artificial device inside the heart and vessels, we implanted a myocardial screw-in lead in the epicardium. After the surgery, we were able to control the infection. Complete removal of a contaminated pacemaker system under cardiopulmonary bypass was effective.

(Tokyo Jikeikai Medical Journal 2009; 124: 17-20)

Key words: pacemaker infection, open-heart surgery, cardiopulmonary bypass, tricuspid valvuloplasty

#### I. はじめに

ペースメーカー感染におけるリード抜去に対して、人工心肺使用下での報告例が散見される。最初にペースメーカーを移植してから、長期経過しているケースにおいては、その頻度も高いと言える。本報告例は、敗血症を呈するに至ったため、人工心肺使用下での抜去を施行した。また、長期化した心内膜リードと三尖弁との高度癒着に対して、三尖弁形成術を施行し、敗血症に対しては心内膜リードの経過をみて待機的に植込んだ結果、良好に経過している症例を経験したので、ここに報告

する。

#### II. 症例・現病歴

症例: 71歳, 男性。

1975年8月に、完全房室ブロックに対して、右側前胸部にVVIペースメーカー植込術を施行されている。1985年11月に、同右側前胸部より、電池消耗のため再度ペースメーカー植込がなされている。

2003年9月に、突然の皮膚瘻を呈し、外来受診となった。同日、右側のジェネレータと可及的に

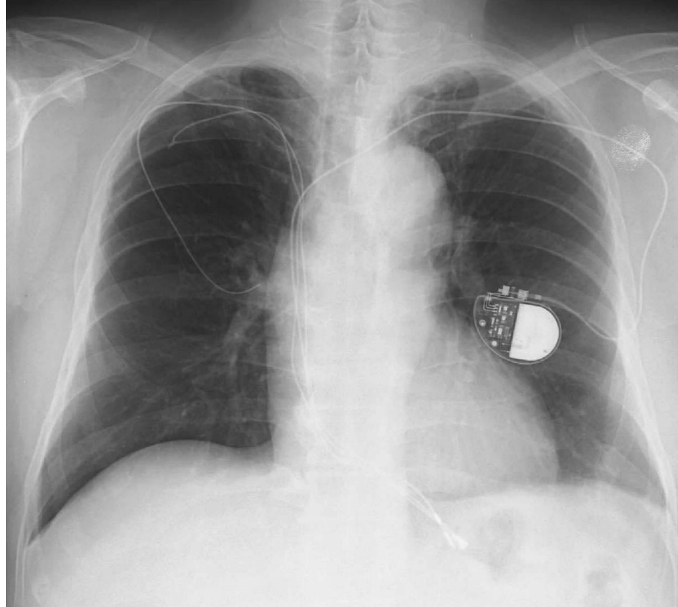


Fig. 1. preoperative Chest XP

取り除ける範囲の皮下のリード線を抜去した。その創部は開放創として術後洗浄を継続した。同時に左側前胸部より、スクリューイン心内膜リードにて新たなペースメーカーシステムの移植を施行した (Fig. 1)。その後、開放創からの数回の培養結果は陰性であったため、右側前胸部の創を閉鎖し、その後経過良好のため退院となった。退院後、約1カ月で右側前胸部創の一部より浸出液が認められたため、外来にて創洗浄を継続した。難治性であるため、形成外科に依頼し、その創部位のデブリメントおよび皮下の残存リードの抜去術を2004年1月に行った。術直後の経過は良好で2週間ほどで退院となった。しかし、退院後1カ月経過したころより発熱し、再度入院となった。血液培養より、メチシリン耐性表皮ブドウ球菌 (Methicillin-Resistant Staphylococcus epidermidis; MRSE) が検出された。Vancomycinの投与中には発熱は出現しなかったが、投与中止により発熱を繰り返した。難治性のMRSE感染に対しては、血管内のリードをすべて抜去する必要があるため、2004年6月に人工心肺使用下に、すべてのペースメーカーシステムの抜去術を施行した。

### III. 手術所見

手術は全身麻酔下に胸骨正中切開にて心アプローチを行った。型のごとくカニューレションを施行後、体外循環を開始し、total bypassのもと心拍動下に心内残存リードの抜去を施行した。電極の先端部は、完全に右室心尖部心筋内に埋没しているため、その電極部以外のリードを抜去した。

また、リードは三尖弁後尖に高度に癒着しており、その部位に疣贅様の血栓が付着していたため、それを後尖とともに取り除き、後尖部位の欠損部に対しては形成術を施行した。後中隔交連部をReed法に準じて2針プレジェット付きでU字をかけることで形成した。

同時に心内膜リードの装着は術後も感染症の再発が考えられるため、心外膜リードを右室に装着し、腹部皮下にジェネレータを装着し、手術を終了した。

### IV. 術後経過

直後より経過は良好で、とくに発熱の再燃はなかった。術後3週間、Vancomycinの静脈内投与を行い、血液培養の陰性を確認して退院となった。

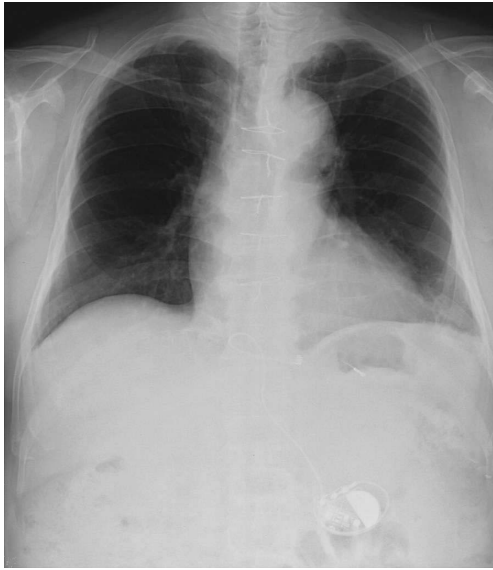

Fig. 2. Postoperative Chest XP  
After removal of all infected pacemaker system using cardiopulmonary bypass. Myocardial lead and new generator implantation.

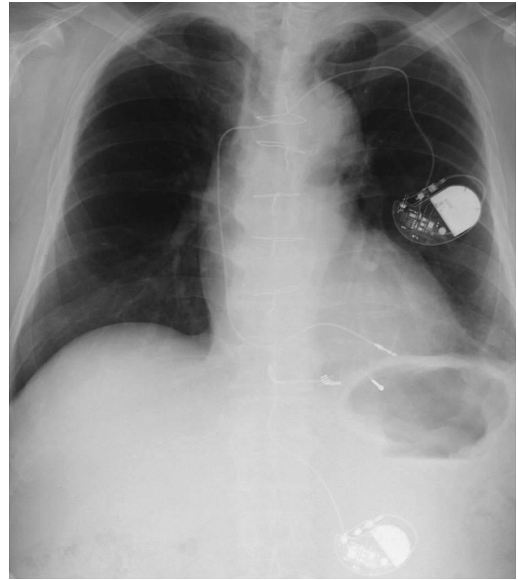


Fig. 3. Chest XP  
From surgery of all removal pacemaker system after 3 years, an implantation of new endocardial lead pacemaker.

(Fig. 2). 退院後の経過も良好で特に発熱等はなく経過し1年間は抗生剤の投与を継続した。

3年経過し、心外膜リードの閾値が著しく上昇し、電池消耗も来してきたため、2007年8月に左側前胸部より鎖骨下パンクチャーにより新たに心内膜リード植込術を行い、VVIペースメーカを装着した (Fig. 3)。その際、腹部のジェネレータはバックアップ用として残存させ、同時に腹部ジェネレータを取り出すことはしなかった。今後、経過観察を慎重に行い、待機的に取り出す方針とした。その後も、経過良好である。幸いにも感染再燃や三尖弁閉鎖不全の進行は認めていない。

## V. 考 察

ペースメーカの感染の頻度はさほど多いものではなく、1979年のJaraら<sup>1)</sup>の報告では約1%程度である。しかしそれが発症し難治化する症例においては、1979年のRettingら<sup>2)</sup>によると、敗血症・心内膜炎に至った場合には、25-50%の致死率と報告されている。また、抗生剤の加療のみでのコントロールは難しく、1985年のHarjulaら<sup>3)</sup>は、ペースメーカの部分的な摘出は約77%であっ

たと報告している。

これに対して1997年にWilhelmら<sup>4)</sup>がシステムの全摘出を行った場合の高い治癒率を報告している。体外循環下、人工心肺下に、ペースメーカの全システムを摘出することが、より確実な方法であることは、このWilhelmら<sup>4)</sup>の報告のみならず、昨今では2007年に杉下ら<sup>5)</sup>や増本ら<sup>6)</sup>が、その良好な結果を報告している。しかし、ポケットの限局的な感染の場合は、ジェネレータのみを摘出して、その感染の再発を見なかったとの、2002年のYamadaら<sup>7)</sup>の報告もあることから、人工心肺の侵襲と患者の状況により判断せざるを得ない。ただし、原則的には、全ペースメーカシステムの摘出を念頭に置くことが必要であると、今回の症例を経験して考えさせられた。

また、本症例においては、古い心内リードの三尖弁輪付着部位の欠損部分を、Reed法<sup>8)</sup>に準じたU字縫合での縫縮を加えることで、三尖弁閉鎖不全を改善出来たことも、術後のquality of life改善に大きな要因を与えたものと考えられる。また、透視カテーテル下にリードを抜去する方法もあるが、心室および三尖弁への高度癒着、疣贅の合併を考えると直視下が安全である。

術前，発熱を主訴とする敗血症状態に陥っていたため，新たなペースメーカーシステムとして，心外膜リードを選択した。心外膜リードは，いろいろな点で長寿命を期待できないが，今回の様な経過措置的使用は可能であり，感染が活動状況の中で，心内膜リードの選択は不適切であると判断した。

## VI. おわりに

難治化し菌血症を繰り返すペースメーカー感染に対して，人工心肺使用下に，ペースメーカーシステム摘出および三尖弁形成術を加えて良好な結果を得たので報告した。

## 文 献

- 1) Jara FM, Toledo-Pereyra L, Lewis JW Jr, Maquilligan DJ Jr. The infected pacemaker pocket. *J Thorac Cardiovasc Surg* 1979; 78: 298-300.
- 2) Rettig G, Doenecke P, Sen S, Volkmer I, Bette L. Complications with retained transvenous pacemaker electrodes. *Am Heart J* 1979; 98: 587-94.
- 3) Harjula A, Jarvinen A, Virtanen KS, Mattila S. Pacemaker infections: treatment with total or partial pacemaker system removal. *Thorac Cardiovasc Surg* 1985; 33: 218-20.
- 4) Wilhelm MJ, Schmid C, Hammel D, Kerber S, Loick HM, Herrmann M, et al. Cardiac pacemaker infection: surgical management with and without extracorporeal circulation. *Ann Thorac Surg* 1997; 64: 1707-12.
- 5) 杉下博基, 今川 弘, 流郷昌裕, 塩崎隆博, 高野信二, 河内寛治. 人工心肺下に摘出したペースメーカーリード感染の1例. *愛媛医学* 2007; 26: 247-50.
- 6) 増本 弘, 高味良行. 感染ペースメーカーリード除去に伴う三尖弁形成術の1例. *胸部外科* 2007; 60: 935-7.
- 7) Yamada M, Takeuchi S, Shiojiri Y, Maruta K, Oki A, Iyano K, et al. Surgical lead-preserving procedures for pacemaker pocket infection. *Ann Thorac Surg* 2002; 74: 1494-9.
- 8) Reed GE, Pooley RW, Moggio RA. Durability of measured mitral annuloplasty: seventeen-year study. *J Thorac Cardiovasc Surg* 1980; 79: 321-5.